



Educational Resources in International Languages

ينطابلا زاهجلا صحف

Translated from English to Arabic by:

Ms Nada Al-Qhtani

MA (Translation Studies)

University of Cardiff

فحص الجهاز الباطني

١ . عرف بنفسك و استأذن كي تفحص المريض.

٢ . فحص عام و أنت واقف عند مؤخرة السرير.

هل المريض بصحة جيدة أم لا؟

هل يشعر بالراحة؟

هل يشكو من ألم؟

هل هو نحيل أم بدين؟ ما كيفية توزيع الدهون؟

هل يعاني من شحوب أو يرقان؟

تحقق من : أجهزة النزح , مخططات السوائل وما إلى ذلك.

٣ . افحص اليدين.

(أ) من خلال الأظافر تحقق من:

فقر الدم

تعجر الأصابع

أسباب باطنية: مرض كرون , التهاب القولون التقرحي , تليف الكبد.

الوبش

وهو يقع بيضاء على الظفر أو تحول لونه كليا للأبيض بسبب نقص بروتين الدم المرتبط بمرض الكبد.

(أ) من خلال راحة الكفين تحقق من:

حمامى راحية (راحة كبدية- أي حمامى الراحة كبدية المنشأ).

ويمكن رؤيتها بسبب:

مرض الكبد مع انخفاض استقلاب الاستروجين في الكبد.

التسمم الدرقي.

التهاب المفاصل الروماتويدي.

الحمل.

موانع الحمل المأخوذة عن طريق الفم.

تقع دوباترين:

يصيب مدمني الكحول ومرضى الكبد بصورة شائعة.

الأورام الصفراء (ترسبات الكوليسترول) في غضن راحة اليد:

يلاحظ عند تليف الكبد الصفراوي الأولي.

(ج) من خلال ظاهر اليدين تحقق من:

الفرقية

أورام الوتر الصفراء

(د) تحقق من الارتعاش الخافق (خفوق كيدي المنشأ).

اطلب المريض أن يمد ذراعية بشكل مستقيم ويمد معصميه وتحقق من الخفوق فهو علامة لمرض الكبد اللا تعويضي.

٤. انظر للذراعين:

الوحمات العنكبوتية توجد عند توزع الوريد الأجوف العلوي (أي فوق الخط الحلمي) و ترتبط بزيادة هرمون الاستروجين.

يعد خطراً وجود أكثر من ٥ وحمات لدى النساء.

ومن الخطر ظهور أي وحة لدى الرجال.

الفرقرية , الحبرات.

قد تنتج بسبب انخفاض الصفائح الدموية أو ارتفاع زمن البروثرومين.

علامات حكة - علامات خدش.

٥. افحص الوجه

(أ) من خلال العينين تحقق من:

فقر الدم (اسحب الجفن السفلي للأسفل واطلب من المريض أن ينظر للأعلى).

اليرقان (تحقق من تغير لون الصلبة للأصفر).

البيليبروبين (يكون أكثر من ٥٠ مليجرام عندما يثبت وجود اليرقان طبياً).

حلقة كايزر فليشر لمرض ويلسون (اضطراب في استقلاب النحاس) والذي نادراً ما يلاحظ من دون استخدام المجهر الشقي.

تشير الأورام الصفراء إلى ارتفاع نسبة الكوليسترول.

قد يلاحظ عند تليف الكبد الصفراوي الأولي.

(ب) من خلال الفم تحقق من:

حالة الأسنان: هل تلاحظ أسنان مخلوطة؟ هل تلاحظ تسوس في الأسنان أو تسوس في دواعم الأسنان؟

القرحات

اللسان:

الجفاف

نعومة الحليمات و التقرح

بسبب نقص الفيتامين مثل: ب١٢ والحديد وحمض النيكوتينيك و البيروكسيدين وحمض الفوليك.

التهاب الفم الزاوي (التهاب + تقرح زوايا الفم).

إما بسبب نقص الفيتامين (الريبوفلافين و حمض النيكوتينيك).

أو بسبب فقدان الأسنان أو أطقم الأسنان غير الملائمة.

(ج) من الممكن رؤية الوحمات العنكبوتية في الوجه.

٦. تحسس العقد اللمفاوية فوق الترقوة.

قد يكبر حجم عقدة فيرشو في حفرة الترقوة اليسرى في حالة سرطان المعدة.

٧. انظر للصدر لتتحقق من:

التثدي (ازدياد حجم ثدي الرجل).

و يلاحظ عند استقلاب الاوستروجين المتغير و المعالجة باستخدام السيبرونولاكتون

فقدان الشعر لدى الرجال.

الوحمات العنكبوتية.

٨. افحص البطن

(أ) تحقق من:

علامات الخدش

التورم و الانتفاخ

الأوردة المرئية :

يدل رأس المدوسة على زيادة الضغط الوريدي الباطني.

التغيرات الجلدية (كدمات و علامات فقدان الوزن)

الندبات

علامات تمدد الجلد

أي نبض مرئي

الموجات التمعجية والتي يمكن ملاحظتها في الحالات التالية:

تضييق البواب المزمن

انسداد الأمعاء

(ب) افحص باللمس

نصائح هامة قبل بدء الفحص:

يفضل بعض الممتحنين بأن تنحني إلى أن تصل لمستوى بطن المريض.

اسأل المريض عن الشعور بالألم أولاً! (قد لا تنجح إن لم تفعل ذلك).

انظر لوجه المريض خلال فحصك لتلاحظ من خلال تعابيرهِ مواضع الألم.

اتبع أسلوباً منظماً.

١ . افحص باللمس السطحي لتتحقق من:

الألم (عادي + ارتدادي)

الصمل

منعكس الدفاع العضلي

٢ . افحص باللمس العميق لتتحقق من الكبد و الطحال و الكلى والمثانة.

الكبد:

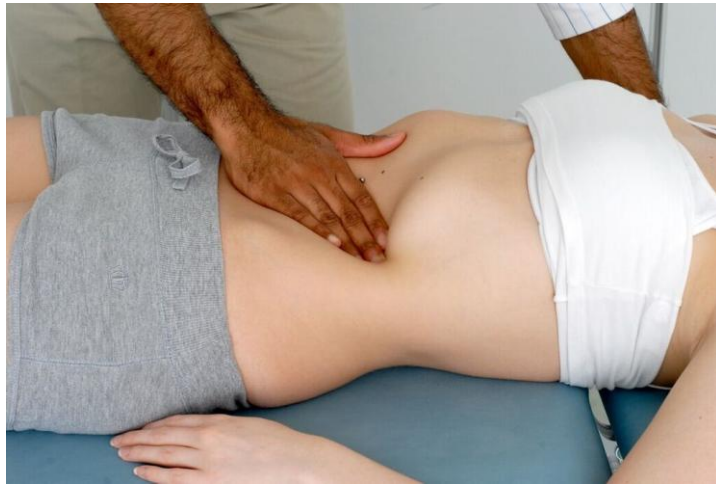ابدأ بالحفرة الحرقفية اليمنى، طالبا المريض أن يأخذ نفساً عميقاً في الشهيق و الزفير. حرك يدك للأعلى باتجاه حافة الأضلاع حتى تلمس حافة الكبد.



شكل ١. ٢: فحص الكبد.

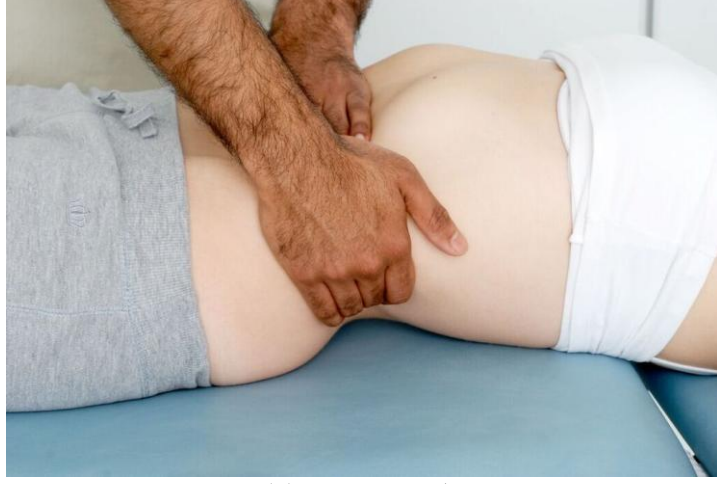
إذا كان يمكنك تحسس الكبد فتتحقق من:
الحجم (سجل التضخم تحت حافة الأضلاع بالسنتيمتر).
المنسوج (لين/ شبه صلب/ صلب/ عقدي).
الحافة (ناعمة/ غير منتظمة).
حيث تشير حافة الكبد غير المنتظمة لوجود النقائل.
الطحال:

١. ابدأ باللمس من الحفرة الحرقفية اليمنى متبعا الطريقة نفسها المذكورة أعلاه.
٢. إن لم تستطع تحسس الطحال اجعل المريض يستلقي على جانبه الأيمن ثم افحصه.



شكل ١. ٤: فحص الطحال.

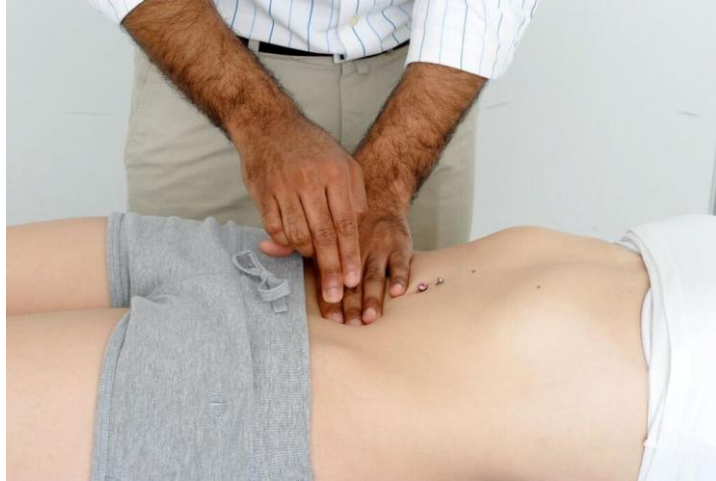الكلية: تحسس الكلية مستخدماً كلتا يديك.



شكل ١. ٥: فحص الكلية.

المثانة:

إذا كانت المثانة متضخمة تأكد بقرع خفيف.

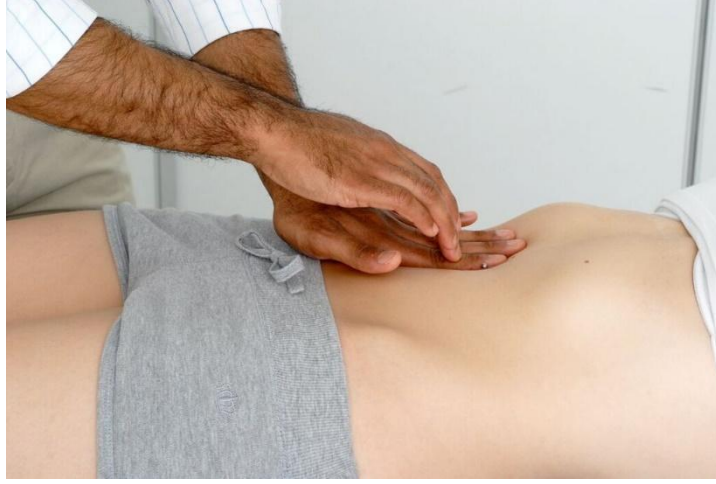


شكل ١. ٧: قرع المثانة.

الأبهر البطني: تحسس أم الدم النابضة.

(ج) اقرع لتلاحظ مايلي:

الحد العلوي من الكبد (إذا كان متضخم).

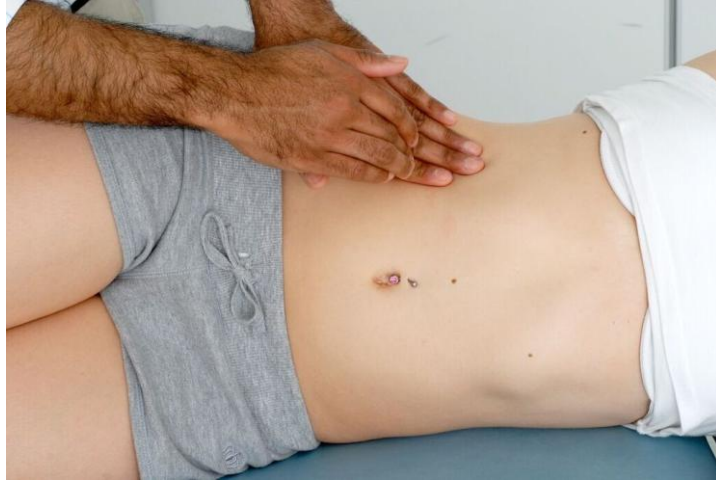

شكل ١ . ٦: قرع الكبد.

الطحال.

الاستسقاء: تحقق من أصمية الخاصرة أثناء القرع.

تأكد من الإصابة بالاستسقاء من خلال التحقق من الأصمية المتنقلة بالقرع والمريض مستلق على جانبه.



شكل ١ . ٩: الاستسقاء: قم بتحديد مكان القرع ثم اطلب من المريض أن يستلقي على جانبه واستمع لصوت القرع المتغير.

(د) افحص بالسمع

١. اسمع صوت الأمعاء (١٥ ثانية على الأقل). قد تكون:

طبيعية

غير مسموعة (العلوص الشللي)

قرقرة (مع زيادة التمعج)

عالية النبرة (انسداد في الأمعاء)

٣. اسمع لتتحقق من اللغط في الشريان الكلوي.

فوق السرة مباشرة , ٢ سم من الخط الناصف.

يشير وجود اللغط لمرض وعائي كلوي.

٩. تحقق من وذمة الكاحل المنطبعة

١٠. لإنهاء الفحص

أخبر بأنك تريد أيضا أن تقوم بالآتي:

تحسس أماكن الفتق.

فحص الأعضاء التناسلية الخارجية (على سبيل المثال التحقق من ضمور الخصية في حالة مرض الكبد المزمن).

إجراء فحص للمستقيم.

فحص العقد اللمفاوية الأربية في أعلى الفخذ (الأربية).

التحقق من مقياس عمق البول.

١١. أشكر المريض.



DOCTORS ACADEMY

BETTER EDUCATION. BETTER HEALTH.

Doctors Academy is an UK-based International Non-Profit Organisation comprising of doctors, dentists and scientists that undertakes a diverse range of educational activities globally. The aim of the Academy is to disseminate information and exchange medical knowledge between professionals from diverse backgrounds working in a variety of healthcare settings. This is achieved by the provision of a number of attendance courses, publishing house, online resources and international events/ competitions.

Courses (a selection):

Undergraduate:

- Final Year Medicine and Surgical Revision Courses
- Training the Clinical Anatomy Trainer
- Clinical Anatomy as Applied to Trauma and Emergency Medicine
- Surgical Anatomy of Important Operative Procedures
- Future Surgeons: Key Skills (RCSEd delivered)
- Structured Introduction to Surgical Skills

Postgraduate:

- MRCS Part A
- MRCEM Part A
- MRCS Part B OSCE
- DOHNS: Intensive Revision & OSCE
- Intercollegiate Basic Surgical Skills (RCSEd delivered)
- MRCP PACES Part 2
- FRCS (General Surgery) Exit Exam
- Cadaveric Ultrasound-Guided Musculoskeletal Intervention Course
- Ultrasound-Assisted Botulinum Toxin Injection for Neuromuscular Disorders
- Live Advanced Laparoscopic Colorectal Course



Forthcoming key events:

- **International Medical Summer School**
Manchester, 1st - 5th August 2016
- **International Academic and Research Conference**
Manchester, 6th August 2016
- **World University Anatomy Challenge**
Manchester, 5th August 2016

Publications



publications.doctorsacademy.org

World Journal of Medical Education & Research



Peer-reviewed academic journal
with ISSN.

- No fee to view, read and download articles
- No subscription charges
- No submission fees
- No manuscript processing fee
- No publishing fee
- No cost to read, write or publish!

wjmer.co.uk

Online Revision Resources

DoctorExams consists of 1000s of questions with detailed explanations in MCQ, EMQ, SBA and SAQ formats. Questions are written by the Doctors Academy group of experienced clinicians and clinical academics, with mock exams and feedback on performance included to aid a candidate's focused revision of topics. Based on past exams, these questions are carefully crafted to suit the requirements of undergraduate students & postgraduate trainees undertaking relevant speciality exams.

Resources for:

- Medical Students
- Dental Students
- International Entrance Exams
- MRCS Exams
- General Surgery Exams
- Plastic Surgery Exams
- DOHNS Exams

www.doctorexams.co.uk

www.doctorsacademy.org